

# Uveitis bei Patienten mit entzündlich-rheumatischen Erkrankungen im Kindesalter: Modul zur Kerndokumentation 2020

|   |   |
|---|---|
| <b>Erhebungsdatum</b> <input type="text" value="2"/> <input type="text" value="0"/>                             | <b>Kerndok-Nr. des Patienten eintragen</b> <input type="text"/>   |
| Tag      Monat  |   |
| <b>Geburtsdatum</b> <input type="text"/> <input type="text"/> <input type="text"/> <input type="text"/>         | <b>Geschlecht</b> <input type="radio"/> weiblich <input type="radio"/> männlich                                 |
| Monat      Jahr   |   |
| <b>Erstdiagnose Uveitis</b> <input type="text"/> <input type="text"/> <input type="text"/> <input type="text"/> | <input type="radio"/> nicht bekannt <b>Bei mir in Betreuung seit:</b> <input type="text"/> <input type="text"/> |
| Monat      Jahr   | Monat      Jahr   |
| <b>Beginn Arthritis</b> <input type="text"/> <input type="text"/> <input type="text"/> <input type="text"/>     | <input type="radio"/> nicht bekannt <input type="radio"/> bisher <u>keine</u> Arthritis                         |
| Monat      Jahr   |   |

## Befund bei Erstdiagnose, falls nicht bekannt bei Erstvorstellung in Ihrer Einrichtung

Nur wenn für diesen Patienten der Befund zur Erstdiagnose bzw. -Erstvorstellung von Ihnen bereits im Vorjahr dokumentiert wurde, brauchen diese Angaben nicht nochmals erhoben werden.

### Diagnosestellung im Rahmen einer ....

- augenärztlichen Untersuchung nach Überweisung des behandelnden Kinderarztes
- augenärztlichen Routineuntersuchung
- augenärztlichen Untersuchung aufgrund von Uveitissymptomen
- nicht bekannt

### Augenbefall

- RA                       LA

|                            |                       |                       |
|----------------------------|-----------------------|-----------------------|
| <b>Uveitislokalisation</b> | <b>RA</b>             | <b>LA</b>             |
| anterior                   | <input type="radio"/> | <input type="radio"/> |
| intermediär                | <input type="radio"/> | <input type="radio"/> |
| posterior                  | <input type="radio"/> | <input type="radio"/> |
| Panuveitis                 | <input type="radio"/> | <input type="radio"/> |

**Anteriore Uveitis:** Iritis (Vorderkammerentzündung) oder Iridozyklitis (überwiegende Vorderkammerentzündung und begleitende Infiltration im vorderen Glaskörper)

**Intermediäre Uveitis:** vorrangig Glaskörperinfiltration ohne chorioidale Entzündungsherde; ggf. mit geringem bis mäßigem Vorderkammerzellbefund oder begleitende retinale Vaskulitis

**Posteriore Uveitis:** Chorioretinitis, Retinochoroiditis oder Neurouveitis; ggf. mit begleitender Glaskörperinfiltration

**Panuveitis:** Entzündung der gesamten Uvea; Kombination von schwerer Iritis und Chorioretinitis

|                             |                       |                       |
|-----------------------------|-----------------------|-----------------------|
| <b>Uveitisbeginn</b>        | <b>RA</b>             | <b>LA</b>             |
| plötzlich/akut              | <input type="radio"/> | <input type="radio"/> |
| schleichend/unbemerkt       | <input type="radio"/> | <input type="radio"/> |
| nicht bekannt               | <input type="radio"/> | <input type="radio"/> |
| <b>Uveitismanifestation</b> | <b>RA</b>             | <b>LA</b>             |
| Rötung, Schmerzen,          | <input type="radio"/> | <input type="radio"/> |
| Photophobie                 | <input type="radio"/> | <input type="radio"/> |
| asymptomatisch oder         | <input type="radio"/> | <input type="radio"/> |
| äußerlich reizfrei          |                       |                       |

### Schweregrad der Entzündung

|                       |                       |                       |                                       |                       |                       |
|-----------------------|-----------------------|-----------------------|---------------------------------------|-----------------------|-----------------------|
| <b>Tyndall (Grad)</b> | <b>RA</b>             | <b>LA</b>             | <b>Zellen/1 mm<sup>2</sup> (Grad)</b> | <b>RA</b>             | <b>LA</b>             |
| kein Tyndall (0)      | <input type="radio"/> | <input type="radio"/> | < 1 (0)                               | <input type="radio"/> | <input type="radio"/> |
| gering (1+)           | <input type="radio"/> | <input type="radio"/> | 1-5 (0.5+)                            | <input type="radio"/> | <input type="radio"/> |
| moderat (2+)          | <input type="radio"/> | <input type="radio"/> | 6-15 (1+)                             | <input type="radio"/> | <input type="radio"/> |
| schwer (3+)           | <input type="radio"/> | <input type="radio"/> | 16-25 (2+)                            | <input type="radio"/> | <input type="radio"/> |
| massiv (4+)           | <input type="radio"/> | <input type="radio"/> | 26-50 (3+)                            | <input type="radio"/> | <input type="radio"/> |
|                       |                       |                       | > 50 (4+)                             | <input type="radio"/> | <input type="radio"/> |

### Visus bei Erstdiagnose (Bitte für beide Augen angeben und ggf. visusmindernde Komplikationen unten angeben)

|                      |                                    |                       |                                |                       |                               |                       |                                    |                       |                                     |                       |                       |                       |                       |                       |                       |                       |                       |                       |                       |                       |
|----------------------|------------------------------------|-----------------------|--------------------------------|-----------------------|-------------------------------|-----------------------|------------------------------------|-----------------------|-------------------------------------|-----------------------|-----------------------|-----------------------|-----------------------|-----------------------|-----------------------|-----------------------|-----------------------|-----------------------|-----------------------|-----------------------|
|                      | Nulla Lux                          | Licht                 | FZ                             | HBW                   | 1/50                          | 1/35                  | 1/20                               | 1/10                  | 0,08                                | 0,1                   | 0,12                  | 0,16                  | 0,2                   | 0,25                  | 0,32                  | 0,4                   | 0,5                   | 0,63                  | 0,8                   | 1,0                   |
| <b>RA</b>            | <input type="radio"/>              | <input type="radio"/> | <input type="radio"/>          | <input type="radio"/> | <input type="radio"/>         | <input type="radio"/> | <input type="radio"/>              | <input type="radio"/> | <input type="radio"/>               | <input type="radio"/> | <input type="radio"/> | <input type="radio"/> | <input type="radio"/> | <input type="radio"/> | <input type="radio"/> | <input type="radio"/> | <input type="radio"/> | <input type="radio"/> | <input type="radio"/> | <input type="radio"/> |
| <b>LA</b>            | <input type="radio"/>              | <input type="radio"/> | <input type="radio"/>          | <input type="radio"/> | <input type="radio"/>         | <input type="radio"/> | <input type="radio"/>              | <input type="radio"/> | <input type="radio"/>               | <input type="radio"/> | <input type="radio"/> | <input type="radio"/> | <input type="radio"/> | <input type="radio"/> | <input type="radio"/> | <input type="radio"/> | <input type="radio"/> | <input type="radio"/> | <input type="radio"/> | <input type="radio"/> |
| <b>getestet mit:</b> | <input type="radio"/> Kinderbilder |                       | <input type="radio"/> Lea-Test |                       | <input type="radio"/> E-Haken |                       | <input type="radio"/> Landoltringe |                       | <input type="radio"/> Zahlen in 5 m |                       |                       |                       |                       |                       |                       |                       |                       |                       |                       |                       |

### Komplikationen bei Erstdiagnose bzw. Erstvorstellung

|   |                       |                       |   |                       |                       |
|---|-----------------------|-----------------------|---|-----------------------|-----------------------|
|   | <b>RA</b>             | <b>LA</b>             |   | <b>RA</b>             | <b>LA</b>             |
| keine Komplikationen  | <input type="radio"/> | <input type="radio"/> | Epiretinale Membran                                 | <input type="radio"/> | <input type="radio"/> |
| Bandkeratopathie der zentralen Hornhaut   | <input type="radio"/> | <input type="radio"/> | Ablatio retinae                                     | <input type="radio"/> | <input type="radio"/> |
| Katarakt  | <input type="radio"/> | <input type="radio"/> | Makulaödem  | <input type="radio"/> | <input type="radio"/> |
| Rubeosis iridis   | <input type="radio"/> | <input type="radio"/> | wenn OCT erfolgt: zentrale foveale Dicke in µm      | <input type="text"/>  | <input type="text"/>  |
| hintere Synechien   | <input type="radio"/> | <input type="radio"/> | Amblyopie/Strabismus                                | <input type="radio"/> | <input type="radio"/> |
| Wie viele Quadranten?   |                       |                       | Okuläre Hypertension (Augendruck > 21 mmHg)         | <input type="radio"/> | <input type="radio"/> |
| <b>RA</b> <input type="radio"/> 1 <input type="radio"/> 2 <input type="radio"/> 3 <input type="radio"/> 4 |                       |                       | Glaukom (mit Optikopathie u/o Gesichtsfelddefekten) | <input type="radio"/> | <input type="radio"/> |
| <b>LA</b> <input type="radio"/> 1 <input type="radio"/> 2 <input type="radio"/> 3 <input type="radio"/> 4 |                       |                       | Okuläre Hypotonie (Augendruck < 6 mmHg)             | <input type="radio"/> | <input type="radio"/> |
| Papillenödem  | <input type="radio"/> | <input type="radio"/> | Phthisis bulbi                                      | <input type="radio"/> | <input type="radio"/> |
| Glaskörpertrübungen   | <input type="radio"/> | <input type="radio"/> | andere: _____                                       | <input type="radio"/> | <input type="radio"/> |
|   |                       |                       | medikamentenbedingte Komplikationen: _____          | <input type="radio"/> | <input type="radio"/> |

- Uveitisdauer**     limitierend (≤3 Monate)                       persistierend (>3 Monate)

- Uveitisverlauf**     akut                       rekurrend                       chronisch
- (Uveitisrezidiv[e] nach inaktiver Phase ≥ 3 Mon. bei Therapiefreiheit)                      (persistierende Uveitis mit Schüben innerhalb von < 3 Mon. nach Therapieende)

**Aktuelle Befunde**

**Augenbefall aktuell** RA ja  nein  LA ja  nein

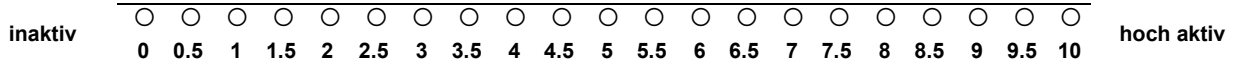
**Uveitislokalisation**

|             | RA                    | LA                    |
|-------------|-----------------------|-----------------------|
| anterior    | <input type="radio"/> | <input type="radio"/> |
| intermediär | <input type="radio"/> | <input type="radio"/> |
| posterior   | <input type="radio"/> | <input type="radio"/> |
| Panuveitis  | <input type="radio"/> | <input type="radio"/> |

**Schweregrad der Entzündung:**

| Tyndall (Grad)   | RA                    | LA                    | Zellen/1 mm <sup>2</sup> (Grad) | RA                    | LA                    |
|------------------|-----------------------|-----------------------|---------------------------------|-----------------------|-----------------------|
| kein Tyndall (0) | <input type="radio"/> | <input type="radio"/> | < 1 (0)                         | <input type="radio"/> | <input type="radio"/> |
| gering (1+)      | <input type="radio"/> | <input type="radio"/> | 1-5 (0.5+)                      | <input type="radio"/> | <input type="radio"/> |
| moderat (2+)     | <input type="radio"/> | <input type="radio"/> | 6-15 (1+)                       | <input type="radio"/> | <input type="radio"/> |
| schwer (3+)      | <input type="radio"/> | <input type="radio"/> | 16-25 (2+)                      | <input type="radio"/> | <input type="radio"/> |
| massiv (4+)      | <input type="radio"/> | <input type="radio"/> | 26-50 (3+)                      | <input type="radio"/> | <input type="radio"/> |
|                  |                       |                       | > 50 (4+)                       | <input type="radio"/> | <input type="radio"/> |

**Aktivität der Uveitis**



**Aktueller Visus (mit bester Korrektur)**

|    | Nulla Lux             | Licht                 | FZ                    | HBW                   | 1/50                  | 1/35                  | 1/20                  | 1/10                  | 0,08                  | 0,1                   | 0,12                  | 0,16                  | 0,2                   | 0,25                  | 0,32                  | 0,4                   | 0,5                   | 0,63                  | 0,8                   | 1,0                   |
|----|-----------------------|-----------------------|-----------------------|-----------------------|-----------------------|-----------------------|-----------------------|-----------------------|-----------------------|-----------------------|-----------------------|-----------------------|-----------------------|-----------------------|-----------------------|-----------------------|-----------------------|-----------------------|-----------------------|-----------------------|
| RA | <input type="radio"/> | <input type="radio"/> | <input type="radio"/> | <input type="radio"/> | <input type="radio"/> | <input type="radio"/> | <input type="radio"/> | <input type="radio"/> | <input type="radio"/> | <input type="radio"/> | <input type="radio"/> | <input type="radio"/> | <input type="radio"/> | <input type="radio"/> | <input type="radio"/> | <input type="radio"/> | <input type="radio"/> | <input type="radio"/> | <input type="radio"/> | <input type="radio"/> |
| LA | <input type="radio"/> | <input type="radio"/> | <input type="radio"/> | <input type="radio"/> | <input type="radio"/> | <input type="radio"/> | <input type="radio"/> | <input type="radio"/> | <input type="radio"/> | <input type="radio"/> | <input type="radio"/> | <input type="radio"/> | <input type="radio"/> | <input type="radio"/> | <input type="radio"/> | <input type="radio"/> | <input type="radio"/> | <input type="radio"/> | <input type="radio"/> | <input type="radio"/> |

getestet mit:  Kinderbilder  Lea-Test  E-Haken  Landoltringe  Zahlen in 5 m

**Aktuelle Komplikationen (ggf. visusmindernde Komplikationen unten angeben)**

|  | RA                    | LA                    |   | RA                    | LA                    |
|--|-----------------------|-----------------------|---|-----------------------|-----------------------|
| keine Komplikationen   | <input type="radio"/> | <input type="radio"/> | Epiretinale Membran                                 | <input type="radio"/> | <input type="radio"/> |
| Bandkeratopathie der zentralen Hornhaut  | <input type="radio"/> | <input type="radio"/> | Ablatio retinae                                     | <input type="radio"/> | <input type="radio"/> |
| Katarakt   | <input type="radio"/> | <input type="radio"/> | Makulaödem  | <input type="radio"/> | <input type="radio"/> |
| Rubeosis iridis  | <input type="radio"/> | <input type="radio"/> | wenn OCT erfolgt: zentrale foveale Dicke in µm      | <input type="text"/>  | <input type="text"/>  |
| hintere Synechien  | <input type="radio"/> | <input type="radio"/> | Amblyopie/Strabismus                                | <input type="radio"/> | <input type="radio"/> |
| Wie viele Quadranten?  |                       |                       | Okuläre Hypertension (Augendruck > 21 mmHg)         | <input type="radio"/> | <input type="radio"/> |
| RA <input type="radio"/> 1 <input type="radio"/> 2 <input type="radio"/> 3 <input type="radio"/> 4 |                       |                       | Glaukom (mit Optikopathie u/o Gesichtsfelddefekten) | <input type="radio"/> | <input type="radio"/> |
| LA <input type="radio"/> 1 <input type="radio"/> 2 <input type="radio"/> 3 <input type="radio"/> 4 |                       |                       | Okuläre Hypotonie (Augendruck < 6 mmHg)             | <input type="radio"/> | <input type="radio"/> |
| neue Synechien <input type="radio"/> nein <input type="radio"/> ja                                 |                       |                       | Phthisis bulbi                                      | <input type="radio"/> | <input type="radio"/> |
| Papillenödem   | <input type="radio"/> | <input type="radio"/> | andere: _____                                       | <input type="radio"/> | <input type="radio"/> |
| Glaskörpertrübungen  | <input type="radio"/> | <input type="radio"/> | medikamentenbedingte Komplikationen: _____          | <input type="radio"/> | <input type="radio"/> |

**Medikamentöse Uveitistherapie**

|  | aktuell               |                       | jemals                   |
|--|-----------------------|-----------------------|--------------------------|
|  | RA                    | LA                    |                          |
| keine Lokalthherapie                         | <input type="radio"/> | <input type="radio"/> | <input type="checkbox"/> |
| Nichtsteroidale Antiphlogistika              | <input type="radio"/> | <input type="radio"/> | <input type="checkbox"/> |
| Kortikosteroide als Tropftherapie            | <input type="radio"/> | <input type="radio"/> | <input type="checkbox"/> |
| Kortikosteroide (subkonjunktival/parabulbär) | <input type="radio"/> | <input type="radio"/> | <input type="checkbox"/> |
| Antiglaukomatosa                             | <input type="radio"/> | <input type="radio"/> | <input type="checkbox"/> |
| Mydriatika                                   | <input type="radio"/> | <input type="radio"/> | <input type="checkbox"/> |
| andere Therapie (Wirkstoff): _____           | <input type="radio"/> | <input type="radio"/> | <input type="checkbox"/> |

**Bisherige operative Therapie**

- keine operative Therapie
- Kataraktoperation  IOL  Glaukomoperation  EDTA-Abrasio
- Netzhautablösungs-OP  Kryotherapie der Netzhaut  Pars plana Vitrektomie
- andere Operation \_\_\_\_\_

Hier bitte nichts eintragen!

|  |  |  |  |  |  |  |  |
|--|--|--|--|--|--|--|--|
|  |  |  |  |  |  |  |  |
|--|--|--|--|--|--|--|--|

Hier bitte Praxisstempel!

**Vielen Dank für Ihre Unterstützung !**

**Bitte senden Sie den ausgefüllten Bogen im portofreien Rückumschlag an das Deutsche Rheuma-Forschungszentrum Berlin, Charitéplatz 1, 10117 Berlin.**